Lane Medical Library
JUN 1 1939
LIBRARY

Aus der Universitätskinderklinik in München
Haunersches Kinderspital
Vorstand: Geheimrat Prof. Dr. M. v. Pfaundler

Ostéoarthropathie hypertrophiante pneumique bei einem zweijährigen Kinde mit offenen Schädelfontanellen

Inaugural-Dissertation

zur Erlangung der Doktorwürde
in der gesamten Medizin

verfaßt und einer Hohen Medizinischen Fakultät der
Bayerischen Ludwig-Maximilians-Universität zu München

vorgelegt von

Otto Roesch
prakt. Arzt

1938

Bayerische Druckerei & Verlagsanstalt Kom.-Ges., München, Müllerstraße 27

Gedruckt mit Genehmigung der Hohen Medizinischen Fakultät
der Bayerischen Ludwig-Maximilians-Universität zu München

Referent:
Dozent Dr. med. habil. G. Weber

Tag der mündlichen Prüfung: 28. November 1938

Im Jahre 1890 hat Pierre Marie in der Revue de Médicine auf Veränderungen der Weichteile und Knochen bei Herz- und Lungenleiden aufmerksam gemacht und eine sorgfältige Trennung dieser Erkrankung von der von ihm erstmals beschriebenen Akromegalie vorgenommen. Bamberger demonstrierte schon 1889 in der Wiener Medizinischen Gesellschaft zwei solche Fälle mit Bronchiektasen, die mit Trommelschlegelfingern und schmerzhaften Auftreibungen der Enden einzelner Röhrenknochen einhergingen und berichtete 1890 in der Zeitschrift für Klinische Medizin über dieses Thema. In der Folge ist es vor allem die anglo-amerikanische Literatur, die weitere Aufschlüsse darüber enthält und zahlreiche Krankheitsfälle veröffentlicht. Diese sind inzwischen auf mehrere Hundert angewachsen. Das Krankheitsbild ist unter dem Namen Ostéoarthropathie hypertrophiante (pneumique) oder Pierre Mariesche Erkrankung bekanntgeworden.

Am 24. 1. 1933 wurde in die Universitäts-Kinderklinik in München (Prof. Geheimrat Dr. v. Pfaundler) der 20 Monate alte, am 12. 5. 1931 bei Pfaffenhofen, Obb., geborene J. W. aufgenommen.

Ueber die Vorgeschichte erfahren wir folgendes: Die bei der Geburt des Kindes 23jährige Mutter ist eine kleine gesunde Frau. Der Vater des Kindes ist unbekannt. In der Verwandtschaft mütterlicherseits sollen keine erblichen Leiden vorkommen. Der Schwangerschaftsverlauf war ungestört, die Geburt des Kindes normal. Das Neugeborene soll schwächlich gewesen sein. Es wurde nicht gestillt, sondern erhielt in den ersten vier Wochen gesüßten Reisschleim ohne Milch, dann mit Kuhmilch, vom sechsten Monat ab Vollmilch. Mit einem Jahr wurde gemischte Kost verabreicht. Auf frühere Gaben dieser Nahrung entstand angeblich Brechdurchfall. Bei dem sechs Monate alten Kinde wurde in der örtlichen Fürsorge eine schwere Rachitis festgestellt und Lebertran verordnet. Im achten Lebensmonat fallen zum ersten Male die großen plumpen Hände des Kindes auf. Im zehnten Lebensmonat wurde Rachitis nochmals von einem praktischen Arzt bestätigt und Lebertran weiter verordnet. Die ersten Zähne sind erst im 14. Monat zum Durchbruch gekommen. Damals wurden auch die ersten Gehversuche gemacht. Auffallend war der seit dem zweiten Lebensjahre bestehende große Leib. Der Stuhlgang war stets in Ordnung. In dieser Zeit soll das Kind nachts unruhig gewesen sein und viel geschrien haben. Später war der Schlaf ungestört, der Appetit war immer gut.

Untersuchungsbefund am 25. 1. 1933.

Das nur 70 cm (77*) große Kind macht einen grotesken Eindruck. Auf dem plumpen Körper mit den unwahrscheinlich dicken Unterarmen und Unterschenkeln, den großen fleischigen Händen und Füßen, sitzt ein kleines eckiges Köpfchen. Beim Stehen beugt das Kind den Rumpf nach vorne und läßt die Arme schwer und unbeholfen herunterhängen. Beim Gehen werden die Knie nicht durchgedrückt und wie bei einer Ente fällt der Körper von einem Bein auf das andere. Während der Untersuchung verhält sich das Kind gutmütig. Auf Anrede erfolgt keine Antwort. Meist liegt es ruhig im Bett, ohne sich zu beschäftigen. Es läßt Stuhl und Urin unter sich. Geistig macht es einen für sein Alter unterentwickelten Eindruck. Dies bestätigt sich auch während seines weiteren Klinikaufenthaltes.

Das Gewicht beträgt 11,1 (10,8) kg. Der Kopf ist klein. Hirn- und Gesichtsschädel sind wohlproportioniert. Der Schädel ist verhältnismäßig breit und kurz. Das Hinterhaupt ist normal gewölbt. Durch die starke Vorwölbung der Tubera frontalia und parietalia zeigt der Schädel von oben eine fünfeckige Form. Die Stirne steigt steil an, um sich dann in scharfem Bogen nach hinten zu wölben. Der Arcus superciliaris ist tastbar, die Augen haben normalen Abstand. Die Wimpern sind lang, die Nase klein mit breiter, mäßig hoher Wurzel. Die Wangen sind dick und schlaff, das Kinn ist rundlich. Die Kopfbehaarung ist schütter.

Die Schädelkapsel zeigt einen sehr bemerkenswerten Befund: **Beim Abtasten fühlt man, daß die einzelnen Knochen weit auseinanderstehen. Die große pulsierende Fontanelle ist zweifingerbreit. An Stelle der Pfeilnaht tastet man einen 1½ cm breiten Zwischenraum, der sich rückwärts bis zu 5 cm verbreitert. Auch zwischen der Hinterhauptschuppe und den beiden Scheitelbeinen besteht ein gut 1 cm breiter Zwischenraum, der sich nach unten bis zur Gegend der Warzenfontanelle fortsetzt. So entsteht durch das Auseinanderweichen dieser Knochen eine riesige Hinterhauptsfontanelle. Die paarige Anlage des Stirnbeins ist durch eine schmale Dehiszenz bis herab zur Glabella nachweisbar. Ebenso fühlt man die Kranznähte als feine Spalte, die sich bis zu den Keilbeinfontanellen erstrecken, die etwa so groß wie beim Neugeborenen sind.**

Die Wirbelsäule zeigt in Höhe der Lendenwirbel eine gut ausgleichbare Kyphose. Der Schultergürtel mit den Schlüsselbeinen weist keine Defektbildung auf, seine Exkursionsfähigkeit ist uneingeschränkt.

---

*) Die Zahlen in Klammern bedeuten normale Durchschnittswerte.

Der symmetrische Thorax ist kurz und breit, der epigastrische Winkel stumpf, die untere Apertur in geringem Maße glockenförmig nach außen vorgewölbt. Das Brustbein zeigt keine Veränderung. Der exspiratorische Brustumfang ist 52½ (47) cm.

Die Extremitäten bieten einen ungewöhnlichen Anblick dar. Die Hände erinnern lebhaft an Froschpfoten. Sie sind auffallend groß und plump. Die langen, insbesondere an den Gelenken verdickten Finger mit den kolbig aufgetriebenen Endgliedern wirken pseudoperlschnurartig. Die glatten Nägel sind nach vorne und zur Seite hin uhrglasförmig gekrümmt. Es handelt sich um typische **Trommelschlegelfinger.** Die Verdickung betrifft auch Handrücken und Handballen und setzt sich auf die Unterarme fort, so daß die Konturen der Handwurzeln unscharf sind. So sind Unterarme, die zudem auffallend lang erscheinen und die Hände im Vergleich zu den Oberarmen viel zu dick und schauen aus, als ob sie ödematös angeschwollen wären. Auf Druck bilden sich jedoch keine Dellen. Die Weichteile sind vielmehr eigenartig elastisch, dabei nicht druckschmerzhaft. Die Arm- und Handgelenke sind frei und schmerzlos beweglich.

Die unteren Extremitäten zeigen ein entsprechendes Bild; fast treten die Abweichungen von der Norm hier noch in stärkerem Maße hervor. So überlagern am linken Fuß infolge Raummangels die zweite und vierte Zehe dachziegelartig die übrigen Zehen, während rechts die vierte Zehe aus ihrem Platz nach oben verdrängt ist. Auch hier zeigt sich die typische Trommelschlegelform. Die Verdickung erstreckt sich etwa bis zum oberen Rand der Kniescheibe und verliert sich ohne scharfe Grenze an die Oberschenkel. Die Knie sind dick und plump. Die Füße erscheinen infolge der fleischigen, dicken Sohlen platt, doch ist das Fußgewölbe normal geformt. Beide Unterschenkel können passiv nicht weiter als bis zu einem Winkel von etwa 150 Grad gestreckt werden. Darüber hinaus bereitet die Bewegung starke Schmerzen. Außer dieser Einschränkung läßt sich an den Kniegelenken nichts Besonderes feststellen. An den übrigen Gelenken ist der Befund vollkommen normal.

Die Muskulatur ist mittelkräftig und zeigt keine Fehlbildungen. Ihr Turgor erscheint schlaff. Die Haut an den Wangen und am behaarten Kopf weist leichte, seborrhoide Veränderungen auf. Sie ist überall sehr trocken, nur an Händen und Füßen besteht starke Neigung zum Schwitzen. Im Bereich der beschriebenen Verdickungen ist die Haut leicht zyanotisch gefärbt. An den Unterschenkeln, besonders an den Streckseiten, zeigt sie ein Aussehen ähnlich wie bei Ichthyosis. Man findet nirgends verstärkte Venenzeichnung. Ihr Turgor ist mäßig, das subkutante Fettgewebe mittel. Die Körper-

behaarung ist gering. Die Schleimhäute der Mundhöhle sind gut durchblutet. Die großen Gaumenmandeln glatt und blaß und ragen über die Gaumenbögen hervor. Der Rachen ist nicht gerötet. Die Zunge weist mäßigen Belag auf. Von den Zähnen sind nur die vier unteren und drei obere Schneidezähne bis jetzt zum Durchbruch gekommen und entwickelt.

Die äußeren Ohren sind leicht verbildet. Beiderseits ist nämlich der Helix an seiner oberen Umbiegungsstelle bis herab zum Ohrläppchen stark verdickt und breit. Die Augen sind ohne Besonderheiten, die Lidspalten gleich weit, die Pupillen rund und reagieren prompt auf Licht und Konvergenz. Die Augenbewegungen sind frei. Das Kind sieht und hört gut. Die Nasenatmung ist ungestört. Sämtliche Reflexe lassen sich normal auslösen, insbesondere bestehen keine Kloni, kein Babinski, kein Dermographismus. Die Lymphknoten sind nirgends deutlich vermehrt, die Schilddrüse ist nicht vergrößert. Bei der Perkussion fällt die rechte Herzgrenze mit dem rechten Sternalrand zusammen. Die linke Grenze findet sich an der Herzspitze fingerbreit innerhalb der Mamillarlinie. Den Herzspitzenstoß fühlt man im vierten Zwischenrippenraum. Ueber der Herzspitze ist ein feines, systolisches Geräusch hörbar. Die Frequenz ist 110. P_2 klingt etwas stärker als A_2. Der Puls zeigt Embryokardie und ist gut gefüllt. Die gut verschieblichen Lungengrenzen sind hinten unten im neunten Zwischenrippenraum zu perkutieren, vorne an der sechsten Rippe. Beide Lungen erweisen sich auskultatorisch vollkommen normal. An der Atmung sind beide Seiten gleich stark beteiligt. Der Leib ist stark meteoristisch aufgetrieben, er zeigt keine Andeutung freier Flüssigkeit. Die Leber ist am Rippenbogen fühlbar, der Rand ist scharf, ihre Konsistenz normal. Die Milz ist nicht tastbar und auch perkutorisch nicht vergrößert. Im Hodensack läßt sich nur der rechte Testikel tasten. Im Urin finden sich bei der Kochprobe eine feine Opaleszenz, im Sediment keine geformten Elemente.

Verlauf.

Die Temperaturkurve ist in den ersten vier Wochen uneinheitlich, durchschnittlich zwischen 37 und 38 Grad mit zahlreichen intermittierenden Zacken bis über 39 Grad, später ziemlich gleichmäßig um 37 Grad außer bei interkurrent auftretenden Erkrankungen. Bald nach Aufnahme des Kindes treten weiche bis flüssige, stinkende, vermehrte Stühle auf, die sich bakteriologisch negativ erweisen. Ebenso lassen sich auch durch Tierversuch im Magensaft keine Tuberkelbazillen nachweisen. Mit Schleimsuppe und Zwieback kommen die schlechten Stühle sofort in Ordnung, treten aber bis Ende Mai noch mehrmals periodenweise auf. Mitte April

zeigen sich Anzeichen einer **skrofulösen Bindehautentzündung mit Phlyktänen** am rechten Hornhautrand, die sich nach vorübergehender Besserung mehrmals wiederholt. Einige leichte Erkrankungen zwischendurch sind bedeutungslos. Die Mikro-Meinikeprobe auf Syphilis ist negativ. Die **Tuberkulinprobe nach Petruschky positiv.** Nach dem Röntgenbefund der Lunge besteht ein gewisser Verdacht auf Hilusdrüsentuberkulose.

Bei der Entlassung zeigt das Kind das gleiche Gewicht wie bei der Einweisung. Es sieht aber wesentlich frischer aus. Das systolische Geräusch an der Herzspitze ist nicht mehr zu hören. Der Befund an den Extremitäten ist unverändert. Die Gelenke sind bis auf die gebesserten Kniegelenke, die systematisch mit Massage und Heilgymnastik behandelt wurden, alle frei beweglich. Der Befund am Schädel ist ebenfalls vollkommen unverändert. Die Nahtdehiszenzen bestehen in gleicher Ausdehnung. Auch die Ohrmuscheln zeigen noch die beschriebene Anomalie. Im Urin findet sich eine Spur Eiweiß. In geistiger Hinsicht macht das Kind einige Fortschritte, so daß es jetzt ein paar Worte plaudert.

Untersuchungsbefund am 18. 6. 1935.

Zwei Jahre später wurde das vierjährige Kind einer nochmaligen Untersuchung unterzogen. Die häuslichen Verhältnisse sind äußerst dürftig. Angeblich ist das Kind seit seiner Entlassung aus dem Krankenhaus nie mehr ernstlich krank gewesen. Doch klage es zwei- bis dreimal wöchentlich zu unregelmäßiger Zeit und scheinbar von äußeren Einflüssen unabhängig, über heftige Kopfschmerzen. Das Kind verlange dann selbst nach Bettruhe. Es sei jetzt vollkommen bettrein. Der Appetit sei gut, die Stühle seien, wenn auch etwas zahlreich, von normaler Konsistenz und Farbe.

Im folgenden sei nur das Wesentliche erwähnt: Das Kind mißt 95 (96) cm. Das Gewicht konnte leider nicht festgestellt werden, doch besteht keine Unterernährung. Die geistige Entwicklung des Kindes ist nicht ganz altersgemäß, Demenz liegt jedoch nicht vor. Seine Haltung ist immer noch leicht nach vorne gebeugt. Die Knie werden weder beim Stehen noch beim Gehen ganz durchgedrückt.

Bei der Palpation des Schädeldaches findet man die **Bregmafontanelle immer noch 2 zu 2 cm groß. Von ihr setzt sich bis zur Gegend der kleinen Fontanelle** ein 0,5 cm breiter Spalt fort, der von normalharten und geraden Knochenkanten begrenzt ist. Die kleine Fontanelle hat sich inzwischen geschlossen. Ebenso können auch die früher beschriebenen übrigen Dehiszenzen nicht mehr getastet werden. Der sagittale Spaltraum wird in seiner Mitte, also etwa an der Stelle der stärksten Konvexität des Schädeldaches,

von einer queren, 1 cm breiten, festen Knochenspange überbrückt. Sehr deutlich sieht man an der großen Fontanelle eine dem Puls synchrone Pulsation der weichen Kopfhaut.

Die früher beschriebene Kyphose besteht noch und läßt sich nicht ganz ausgleichen. Der Thorax wirkt jetzt nicht mehr gedrungen. Die untere Apertur ist normal, der epigastrische Winkel eher spitz. Der Processus xyphoideus erscheint etwas eingezogen. Nach wie vor sind die Fingerenden kolbig aufgetrieben. Auch die Handinnenfläche erscheint noch stark verdickt. Dagegen ist eine Schwellung des Handrückens und der Vorderarme nicht mehr zu bemerken. Die Nägel sind jetzt flach, breit und kurz. Auch jetzt sind die Weichteilveränderungen an den Füßen noch stärker als an den Händen ausgeprägt. Die Verdickung nimmt den ganzen Fuß ein, reicht aber über die Malleolen nicht mehr hinaus. Beide Knie erscheinen noch immer stark verdickt. Es bestehen ausgesprochene Genua valga, so daß bei Knieschluß die medialen Knöchel 6 cm auseinanderstehen. Die Unterschenkel können passiv nur bis zu einem Winkel von 160 Grad durchgestreckt werden. Es findet sich ferner eine höckrige Beschaffenheit der Symphyse. Im Bereich der Verdickungen fühlt sich die Haut auffallend kalt und feucht an; sie ist aber nicht mehr zyanotisch. Der Hautturgor ist frisch, das subkutane Fettgewebe ausreichend. Die Ohren zeigen die schon früher beschriebene Anomalie, die Mundhöhle weist einen hohen, schmalen, jedoch nicht pathologisch verengten Gaumen auf. Die Schleimhäute sind rein und gut durchblutet. Die Zunge ist ohne Belag. Ueber die Gaumenbögen ragen die großen, glatten Tonsillen deutlich hervor. In auffallend gutem Zustand befindet sich das vollständige Milchgebiß. Die im einzelnen normalgeformten Zähne sind gleichmäßig angeordnet und ohne Schmelzanomalien.

Die Lunge ist perkutorisch und auskultatorisch ohne Besonderheiten. Perkutorisch ergeben sich normale Herzgrenzen, rechts rechter Sternalrand, links gut fingerbreit innerhalb der Mamillarlinie. Die Töne sind rein, ein Geräusch ist nicht wahrzunehmen. $A_2 = P_2$. Der Puls zeigt in der Minute 92 regelmäßige Schläge und ist gut gefüllt. Der Bauch ist weich. Es besteht nirgends Druckempfindlichkeit, abnorme Tumoren lassen sich nicht nachweisen. Die Lebergrenze findet sich am Rippenbogen, die Milz ist nicht tastbar. Nach wie vor ist nur der rechte Hoden tastbar.

Folgende Maße seien hier mitgeteilt:

Kopfumfang	44	(47)	cm
Brustumfang	57	(50)	
Oberarmlänge . . .	14,5		
Unterarmlänge . . .	26		
sein größter Umfang . .	17,0	rechts; links	16,5

Oberschenkellänge . .	21,0	
Unterschenkellänge . .	25,0	
sein größter Umfang .	21,5	rechts; links 21,0
Fußlänge	16,5	
Umfang am Fußrücken .	18,5	beiderseits
Interspinallinie . . .	16,5	
Grader Beckendurchmesser	9,7	
Abstand der großen Rollhügel	18,0	

Urinproben:

Reaktion sauer . . .	0
Eiweiß	0
Aldehyd	0
Diazo	0

m Sediment mehrere Leukozyten und Epithelien

Blutbild:

Segmentkernige Leukozyten	50%
Stabkernige	4
Eosinophile	4
Basophile	1
Monozyten	3
Lymphozyten . . .	34
große Lymphozyten . .	—
Lymphozyten in Riederform	2
breitleibige große Lymphozyten mit Azurgranula	2

Die Röntgenbilder.

Aufnahmen am 25. 1. 1933.

Schädel.

Der palpatorische Befund wird durch die Aufnahme bestätigt. Von der Stirnfontanelle erstreckt sich bis zur Glabella eine median verlaufende, zunächst 2 mm breite, allmählich sich verjüngende 5 cm lange Spalte im Stirnbein, deren Ränder leicht gewellt sind. Man sieht deutlich wie die beiden Scheitelbeine nach hinten auseinanderstreben und über der Hinterhauptschuppe, also in Höhe der kleinen Fontanelle einen gut 5 cm breiten Raum freilassen, von wo an Stelle der Lambdanähte sich breite Dehiszenzen zur Gegend der Warzenfontanelle nach abwärts erstrecken. Auf der Höhe des Scheitels zeigt sich ein kleiner Schaltknochen, dessen Lage nach

dem Röntgenbild nicht weiter zu bestimmen ist. Unmittelbar hinter der Hinterhauptschuppe sieht man einen bei der Palpation nicht nachweisbaren, rechts pfennigstückgroßen, links sehr kleinen länglichen Schaltknochen. Es fällt auf, daß nur die beiden Scheitelbeine an ihrer hinteren, oberen Begrenzung einen stark gezahnten Rand in 5 cm Länge aufweisen, während die übrigen Ränder des Schädeldaches mehr gewellt sind. Die Sella turcica zeigt normale Größe und Konfiguration. Die großen Sphenoidalflügel bilden mit dem Klivus einen normalen Basiswinkel. Die einzelnen Anteile der Schädelbasis stehen zueinander in entsprechendem Größen- und Lageverhältnis. Von der oberen Seitenfontanelle, die etwa die Größe einer kleinen Bohne hat, zieht eine mehr weniger gerade, unscharfe Spaltlinie bis zum oberen Ende der Pyramide. Diese Linie entspricht einer tief verlaufenden Sutura squamosa, so daß die Schläfenschuppe kaum ausgebildet ist. Die hintere Seitenfontanelle ist in die Lambdadehiszenz miteinbezogen.

Die Wirbelsäule zeigt keine skoliotische Verbiegung. An den Lendenwirbeln fällt eine starke P o r o s e auf.

Der Brustkorb ist symmetrisch. Die Rippen zeigen spongiöse Beschaffenheit. In Höhe der vorderen Axillarlinie sieht man am Unterrand der neunten und zehnten Rippen bohnenkerngroße, konvexe, unscharf begrenzte Ausbuchtungen, angedeutet auch an den achten Rippen. Es handelt sich möglicherweise um Osteophytauflagerung.

Das Becken weist abgesehen von der großen Distanz der Symphysenfugen und einer geringen Asymmetrie durchaus normale Proportion auf. Seine Konturen sind bis auf die Symphyse glatt. Es erweist sich insgesamt porotisch, seine Struktur zeigt sich durch die zahlreichen dicken Knochenbälkchen stark vergrößert.

Obere Gliedmaßen.

An den Extremitäten sind die Veränderungen vollkommen symmetrisch. Das Schlüsselbein zeigt bei halbeleviertem Arm eine leichte S-förmige Krümmung. Es weist nirgends Lücken auf. Der Korakoidkern und der mediale Humeruskopfkern sind klein, der laterale fehlt noch. Der Oberarmknochen ist in gesamter Länge mächtig verdickt. Diese pathologische Verdickung reicht sowohl proximal wie distal bis auf 1 cm an die Epiphyse heran und ist durch eine starke, schubweise verlaufende Periostreaktion hervorgerufen, wie an dem deutlich lamellären Anbau, der an der ulnaren Seite bis zu sieben Schichten zeigt, zu erkennen ist. Es handelt sich um **Osteophytauflagerungen.** Die untere Epiphyse ist noch mangelhaft konfiguriert, der Kern des Capitulum humeri nur

angedeutet. Speiche und Elle sind fast in ganzer Länge durch eine mächtige Verdickung ausgezeichnet, so daß ihre Diaphysenmitte beinahe die doppelte Breite normaler Knochen erreicht. Das Osteophyt beginnt am Radius 1 cm unter der distalen Epiphysenlinie und hört 1 cm über der proximalen auf; ebenso an der Ulna. Beide Knochen sind porotisch. Einzelne Bälkchen, z. B. am distalen Ellenende, treten deutlich hervor. Die distale Epiphysenkernanlage des Radius ist noch nicht zu erkennen. (Das Schulterblatt wurde nicht aufgenommen, Hand und Handwurzel werden später gesondert besprochen.)

Der Oberschenkelknochen zeigt an der Diaphysenmitte die periostalen Auflagerungen in mehreren Millimetern Stärke. Sie beginnen proximal unmittelbar unter der etwas verwaschenen krümmeligen Trochanter minorepiphyse und reichen distal bis auf 2½ cm an die Epiphysenlinie heran, lateral jeweils bis auf 1 cm an die Epiphysenlinien. Ausgeprägte porotische Aufhellung der Spongiosa mit unregelmäßig verstreuten dicken Querbälkchen ist erkennbar. Auffallend ist die geringe Größe des Kopfkerns des Femur. Der untere Epiphysenkern sollte die Breite der Metaphyse fast erreichen, ist aber noch wesentlich kleiner. Sein synovialer Anteil zeigt eine nur unscharfe, wellige Begrenzung. An Schien- und Wadenbein erstrecken sich periostale lamelläre Auflagerungen beiderseits längs des ganzen Schaftes bis dicht an die Epiphysenlinien heran, wodurch das Wadenbein stark, das Schienbein nur angedeutet spindelig aufgetrieben erscheint. Die beiden Epiphysenkerne des Schienbeins sind auffallend klein. Die Epiphysenlinien sind scharf begrenzt. Der in diesem Alter sonst große distale Epiphysenkern des Wadenbeins ist nicht sichtbar. Die Mittelfußknochen sind noch klein und zeigen nichts Pathologisches.

Vergleichsaufnahme am 1. 8. 1933.

Obere Gliedmaßen.

Der Oberarmknochen ist wesentlich schlanker geworden, doch sieht man an seiner ulnaren Seite deutlich mehrere Schichtlinien. An der Speiche ist noch ein schmaler hypertrophischer Saum zu erkennen. An der radialen Seite der Elle findet sich die Schichtung in viel weniger ausgesprochenem Maße als früher. Die Knochen, jetzt von graziler Form, sind immer noch porotisch. Die distale Radiusepiphyse ist inzwischen hirsekerngroß sichtbar geworden.

Untere Gliedmaßen.

Am Oberschenkelknochen und am Schienbein ist das Osteophyt nicht mehr zu erkennen. Dagegen ist die spindelige, fast 1 cm dicke

Auftreibung des Wadenbeins unverändert. Auch am Schienbein ist sie noch deutlich. Der äußere Rand ihrer Kompakta ist noch andeutungsweise geschichtet. Beide Unterschenkelknochen wirken graziler und sind offensichtlich in der Länge auch gewachsen. Die Epiphysenkerne haben sich vergrößert. Der distale Epiphysenkern des Wadenbeins ist neu aufgetreten.

Kontrollbilder des Schädels zeigen keine Veränderungen.

Die Gelenkveränderungen sind radiologisch nicht erfaßbar, da sie nur gering sind, worauf später noch eingegangen wird.

Die Röntgenaufnahme der Brustorgane zeigt bei Zwerchfellhochstand ein dem Alter entsprechend großes quergelagertes Herz. Der Mittelschatten erscheint sehr breit, ohne daß sichere Drüsenbegrenzungen erkennbar sind. Die Lungenzeichnung ist rein; ein spezifischer Primärherd ist nicht zu sehen. Eine Hilusdrüsentuberkulose läßt sich nicht mit Sicherheit feststellen, aber auch nicht ausschließen.

Aufnahmen der Hand und Handwurzel am 25. 1. 1933.

Von den Handwurzelknochen sieht man die kleinen Kerne des Kopf- und Hakenbeins. Die Mittelhand ist ebenfalls von dem periostalen Prozeß betroffen. Der erste Mittelhandknochen zeigt beiderseits eine Doppelkontur, ebenso der dritte und vierte, der zweite mit Sicherheit nur am Radialrand. An der Basis des Metakarpale II findet sich eine gut stecknadelkopfgroße Pseudoepiphyse. An den Knochen der Finger kann man nichts Pathologisches erkennen, jedenfalls ist nicht mit Sicherheit zu sagen, ob die blumenkohlartigen Auftreibungen an den Endphalangen über das normale Maß hinausgehen (s. a. Siegert). Epiphysenkerne sind weder an der Mittelhand noch an den Fingern zu sehen.

Aufnahme am 1. 8. 1933 (6 Monate später).

Bei dem geringen Ausmaß der periostalen Reaktion der Mittelhandknochen kann man schwerlich feststellen, ob auch hier der Rückbildungsprozeß bereits eingesetzt hat. Die oben beschriebenen Konturen sind noch gut zu erkennen. Nur am Endglied der zweiten Phalange sieht man jetzt eine winzige Epiphyse. Die pathologische Hemmung der Ossifikation bei J. W. soll an einer modifizierten Tabelle (Siegerts Kurve III) aufgezeigt werden.

Ossifikationstabelle.

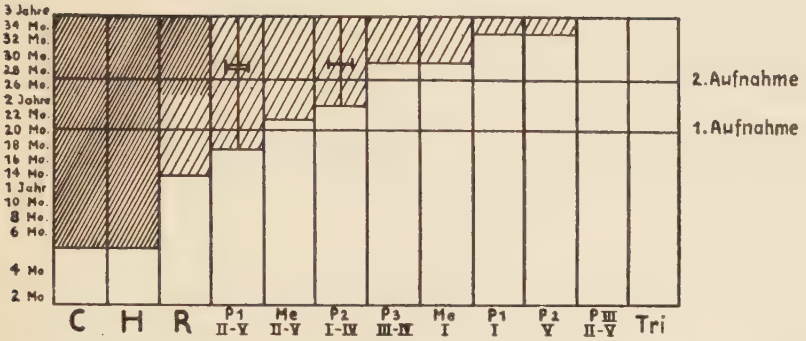

Zeichenerklärung: Die schraffierten Säulen bezeichnen das konstante Auftreten der Knochenkerne, die engschraffierten das Auftreten bei J. W. Was unter den Querstrichen weit schraffiert ist, zeigt die pathologische Hemmung bei J. W. an.

Die Abkürzungen in der Tabelle bedeuten: C = Capitulum, H = Hamatum, R = Radiusepiphyse, P = Phalange 1—2—3, Me = Metacarpale, Tri = Triquetrum.

Es fehlen bei dem 20 Monate alten Kinde die distale Radiusepiphyse und von den Grundphalangen die Kerne II—V, bei dem 26 Monate alten immer noch die Kerne II—V, von den Metakarpalia die Kerne II—V und von den Mittelphalangen die Kerne II—IV. Da die Kerne II—V der Grundphalangen im 19. Lebensmonat konstant auftreten, ist mit einem durchschnittlichen Rückstand der Ossifikation der Hand von gut einem halben Jahr zu rechnen. Der Radiuskern fehlt bei der ersten Aufnahme, bei der zweiten ist er, nach seiner Größe zu schließen, etwa ein Monat alt, also auch um mehr als ein halbes Jahr im Rückstand. Dieser Entwicklungsrückstand ließe sich am ganzen Knochensystem nachweisen. So fehlen beispielsweise der Kern des Capitulum humeri, der Kopfkern und der distale Kern des Femur, die Epiphysenkerne des Schien- und Wadenbeins.

Zusammenfassung der Röntgenbefunde:

1. Osteophytauflagerungen finden wir an den Ober- und Unterarmen, an den Mittelhandknochen und an den Ober- und Unterschenkelknochen.

2. Porose zeigt sich mehr weniger an allen von der Periostitis betroffenen Knochen sowie an der Lendenwirbelsäule und am Becken.

3. Es findet sich eine **universelle Hemmung der Ossifikation von Knochenkernen und des Schädeldachs.**

4. Die Osteophytauflagerungen haben sich binnen sechs Monaten weitgehend zurückgebildet, dagegen ist die Porose noch sehr deutlich.

5. Der Verknöcherungsprozeß am Stamm machte während sechs Monate Beobachtung zwar Fortschritte, er hat aber den Rückstand nicht aufzuholen vermocht.

6. Am Schädel ist eine weitere Verknöcherung noch nicht erkennbar.

7. Porose und Ossifikationshemmung stehen in auffallendem Kontrast zur starken Periostitis.

Epikrise.

Im Verlauf der Beobachtung zeigen sich bei dem Patienten hauptsächlich drei Krankheitsbilder, die scheinbar unabhängig nebeneinander bestehen, die Mariesche Erkrankung, die Tuberkulose und die Schädelanomalie. In den hochgradigen Trommelschlegelfingern und -zehen, den Verdickungen an Unterarmen, Unterschenkeln und Knien mit Bewegungseinschränkung sowie den starken periostalen Auflagerungen an Humerus, Radius und Ulna, Femur, Tibia und Fibula, die sich zum großen Teil schon während des Klinikaufenthaltes zurückbildeten, erkennen wir die Ostéoarthropathie hypertrophiante pneumique*). Die Verdickungen bildeten sich bis zur Entlassung nur am Unterarm und Unterschenkel zurück und waren nach zwei Jahren an Händen und Füßen noch nachweisbar. Die Fixation der Knie zeigte unter Heilgymnastik und Massage eine geringe Besserung und blieb auch später ziemlich unverändert. Die tuberkulöse Infektion wird durch den positiven Petruschky und die rezidivierende Konjunktivitis mit Phlyktänen sichergestellt. Die röntgenologisch etwas fragliche Hilusdrüsentuberkulose trat klinisch nicht in Erscheinung. Die zeitweilig schlechten Stühle lassen auch noch an eine Mesenterialdrüsentuberkulose denken. Die Skrofulose heilte unter Freiluftbehandlung ab. Die Verknöcherung des Schädels machte im Verlauf von zwei Jahren große Fortschritte. Es ließ sich aber immer noch eine 2 : 2 cm große Bregmafontanelle und eine ½ cm breite sagittale Nahtdehiszenz deutlich nachweisen.

In der **Beurteilung der Schädelanomalie** konnte differentialdiagnostisch die Dysostosis craniofacialis und der Lückenschädel nach Wieland ausscheiden. Die breiten Nahtdehiszenzen an der Sutura sagittalis, lambdoidea und frontalis und die ungewöhnliche

*) Folgend O. a. h. für Ostéoarthropathie hypertrophiante pneumique.

Persistenz der Schädelfontanellen passen zu keinem bisher bekannten Krankheitsbild. Eine gewisse Aehnlichkeit konnte man vielleicht noch mit der u. a. von Hultkrantz beschriebenen Dysostosis cleidocranialis feststellen, weshalb auf diese hier kurz eingegangen werden soll. Er bezeichnet sie als eine angeborene Mißbildung des Knochensystems, welche hauptsächlich den Schädel und den Schultergürtel betrifft. Die dysostotischen Veränderungen können zum größten Teil als Zeichen einer Verspätung oder Hemmung der normalen Entwicklungsvorgänge betrachtet werden, andere dagegen deuten auf kompliziertere Störungen der Osteogenese hin, sind besonders im Fötalleben wirksam und betreffen die knorpelig wie bindegewebig präformierten Teile des Schädels. Dieser zeigt vor allem Wachstumshemmungen der Schädelbasis und Kyphose des Basilarteils, breite Nahtdehiszenzen, mangelhafte Schließung der Fontanellen und Nähte, Wachstumshemmungen des Gesichtsskeletts, mangelhafte Entwicklung der Nasen-, Tränen- und Jochbeine, des Kieferapparates und der Zähne. Der Schultergürtel weist fast immer Fehlen oder Defekte des Schlüsselbeins, des Schulterblatts und des Akromion auf. Die Ursache der Erkrankung wird in einer primären Veränderung des elterlichen Keimplasma erblickt. Als konstant bezeichnet Hultkrantz die Einsenkung der wahrscheinlich auch immer verdünnten Knochenränder und die muldenförmige Einziehung bei späterer Nahtverbindung, was bei J. W. nicht der Fall ist. Er hat rund 40 Schädel untersucht und fand nur zweimal einen vollständig entwickelten Jochbogen. Nur einmal fand sich normale Entwicklung der Zähne. Stets zeigte sich eine Unterkieferprognathie, sehr häufig ein Fehlen der Tränen- und Nasenbeine, der Stirnhöhlen und der Supraorbitalwülste. In häufiger Kombination mit Dysostosis cleidocranialis werden Minderwuchs mit relativer Kürze der Oberarme und Oberschenkel, X-Beine und Beckenanomalie genannt. Kürze der Oberarme und Oberschenkel ist auch im Falle J. W. nicht zu verkennen. X-Beine und Kryptorchismus sollen ebenfalls vorkommen.

Vergleicht man den Schädel des J. W. im Alter von 20 Monaten mit dem eines etwa sieben Monate alten Embryo, so hat der Ossifikationsprozeß ungefähr den gleichen Stand erreicht. Eine kompliziertere Störung der Osteogenese ist nicht feststellbar. Wir haben es also bei J. W. mit einer **einfachen Ossifikationsverzögerung vorwiegend der Schädelkapsel** zu tun, die allerdings über Jahre hin fortbesteht. Schließlich zeigt aber das Schädeldach doch die Tendenz zu verknöchern. Daß sich post partum die Schädelverknöcherung nicht genau in der üblichen Weise vollzieht, wie an der queren, die Parietalia verbindenden Knochenspange bei dem vierjährigen Knaben zu beobachten ist, dürfte durch die veränder-

ten, entwicklungsmechanischen Bedingungen zu erklären sein, denen der wachsende Schädel ausgesetzt ist. In der Literatur finden sich einige Beispiele einer solchen Ossifikationsverzögerung, auf die jetzt eingegangen werden soll. So veröffentlichte Spieler einen Fall, der größte Uebereinstimmung mit J. W. aufweist.

„Dreijähriger Knabe. Familienanamnese ohne Belang. 13 Monate an der Mutterbrust genährt, mit sieben Monaten die ersten Zähne, sprach vor dem Ende seines ersten Lebensjahres, konnte erst mit 2¾ Jahren selbständig gehen. Vom 11. bis 20. Monat Anfälle mit Temperatursteigerung, allgemeine Hautröte, Zittern des ganzen Körpers. Anfangs halbstündige Dauer, alle zwei bis drei Tage, später halbstündige bis dreistündige Dauer mit Intervallen von einer Woche und mehr. Vom 15. Lebensmonat zunehmende Verdickung seiner Extremitäten, die gleichzeitig — namentlich den Gelenkauftreibungen entsprechend — intensive, spontane Druckschmerzhaftigkeit zeigten. Seit Einsetzen der Anfälle Abmagerung, trotz reichlicher Nahrungsaufnahme. Schwitzt nachts stark. Mit einem Jahr zehn Monaten dem Alter entsprechend groß, ziemlich dürftige, mechanisch übererregbare Muskulatur. Pannikulus gering.

Schädel: dolichocephal, die Nähte des Schädeldachs weit klaffend, sämtliche Fontanellen offen. Oberarme gegen ihr unteres Ende leicht verdickt. Vorderarme in ihrer ganzen Länge ziemlich gleichmäßig verbreitert, von der Streckseite gegen die Beugeseite zu gleichsam plattgedrückt und in flachem, gegen die Beugeseite offenem Bogen leicht gekrümmt. Muskulatur schwer vom Knochen isolierbar. Die Verbreiterung der Vorderarme ist durch eine ziemlich gleichmäßige Verdickung der Knochen bedingt, deren Oberfläche glatt ist. Finger: spindelförmige Verdickungen an den ersten Interphalangealgelenken, die weder aktiv noch passiv gestreckt werden können. Endphalangen sämtlicher Finger trommelschlegelartig aufgetrieben. Untere Extremitäten werden im Hüft- und Kniegelenk leicht gebeugt gehalten. Vollständige Streckung gelingt nicht. Ober- und Unterschenkelknochen nach vorn und außen bogenförmig gekrümmt, auffallend plump und dick mit glatter Oberfläche. Die Verdickung ist in der Mitte am stärksten. Beide Knie- und Sprunggelenke ganz außerordentlich verdickt. Erstere besonders an den Femurkondylen, letztere am inneren Malleolus. Die Endglieder der Zehen zeigen Trommelschlegelform.

Röntgenaufnahme: Schädelknochen dünn, Humerus von der Mitte an, Vorderarmknochen hauptsächlich in den proximalen Diaphysenteilen verdickt, Epiphysengrenze normal. Die verdickten Knochen sind entweder gleichmäßig aufgetrieben oder zeigen die alte Diaphyse als dunklen Kern, dem hellere Schattenstreifen aufgelagert sind. Knochenoberfläche glatt. Manche Auftreibungen erscheinen knotenförmig. Spongiosastruktur meistens zu erkennen. Der Knochen ist nicht porös, die Auftreibungen sind durch Apposition entstanden. Handskelett normal ossifiziert.

Untere Extremitäten: Femurknochen vom Trochanter minor bis zu der distalen Epiphyse verdickt. An den Unterschenkelknochen ähnliche Veränderungen wie an den Unterarmen. Die Auftreibungen der Gelenke beruhen auf Weichteilverdickung.

Drei Jahre zwei Monate. Gang watschelnd und unbeholfen. Oberkörper leicht nach vorne gebeugt. Die Druckschmerzhaftigkeit der Extremitätenknochen ist noch vorhanden. Auffallend ist die unverhältnismäßige Länge der unteren Extremitäten. Sie sind, während der Oberkörper nur 2½ cm wuchs, um 8 cm gewachsen. Auch das Wachstum der oberen Extremitäten scheint ein unverhältnismäßiges zu sein. Die Deformitäten

an den Extremitäten sind gleichgeblieben. Die Gegend der Vorderarmknöchel erscheint auch verdickt. Knie- und Fußgelenk sind noch stärker angeschwollen.

Schädelbefund unverändert. Blut: Auffallende Eosinophilie."

Wörtlich beschreibt Spieler den Schädel wie folgt:

„Schädel (22 Monate alt) dolichocephal, Stirne flach und niedrig, Hinterhaupt stark ausladend und gewölbt. Die Nähte des Schädeldaches fast durchweg weit klaffend. Sämtliche Fontanellen, sowohl die beiden mittleren (Fonticulus frontalis und occipitalis) als auch die seitlichen (Fonticulus sphenoidalis und mastoideus), offen. Die große Fontanelle ist 8 cm lang, 7 cm breit und reicht mit ihrem hinteren Schenkel bis zur Spitze der Hinterhauptschuppe. Nähte des Schädeldaches: Sutura frontalis bis zur Spitze des vorderen Schenkels der großen Fontanelle geschlossen, undeutlich palpabel. Sutura coronalis: beiderseits nur zwischen den Spitzen der Seitenschenkel der großen Fontanelle und der Keilbeinfontanelle geschlossen. Sutura sagittalis: in ihrer ganzen Länge weit klaffend. Sutura lambdoidea: in ihrer ganzen Länge weit klaffend. Sutura squamosa-mastoidea: geschlossen, aber deutlich palpabel. Die Spitze des Hinterhauptbeins ist als selbständiges, dreieckiges Knochenstückchen (os interparietale) von der Schuppe durch eine etwa ½ cm große, breite Furche abgetrennt. Etwa in der Mitte des Verlaufes der beiden weit klaffenden Lambdaschenkel findet sich jederseits ein 6 cm langer, 2 cm breiter elliptischer, von den zackigen, bogenförmig ausladenden Rändern des Scheitels, respektive Hinterhauptbeines begrenzter, symmetrischer Defekt im knöchernen Schädel. Ebenso wie auch die Grenze dieser Defekte sind die die klaffenden Nähte und offenen Fontanellen begrenzenden Knochenränder allenthalben steil abfallend, nicht scharf zulaufend. Der zwischen ihnen zutage tretende, kantige Schädel erscheint nirgends besonders gespannt oder gar vorgewölbt. Die große Fontanelle nur schwach pulsierend. Der Gesichtsschädel ist verhältnismäßig klein, Jochbeine und Augenbrauenbogen von normaler Konfiguration, nicht besonders vorspringend, Ober- und Unterkiefer sowie knöchernes Nasengerüst von normalen Dimensionen, das Gaumendach nicht auffallend gewölbt, das Gebiß dem Alter entsprechend entwickelt, Ohrmuscheln in Größe und Form normal. Am Radiogramm des Kopfes nichts Auffallendes. Im übrigen stimmt der Befund mit dem äußerlich erhobenen überein. Die Schädelknochen sind entsprechend dem Alter des Kindes noch sehr dünn. Das Scheitelbein mißt z. B. an seiner dicksten Stelle 2½ mm. Nach 16 Monaten (38 Monate altes Kind) ist der Befund im wesentlichen derselbe."

Schädelmaße in cm nach Spieler			bei J. W.	
Umfang	45	46,75		
Diameter frontooccipitalis	13	14,5	14,3	15,4
Diameter biparietalis	14	14,5	14,0	14,2
Diameter auricularis	9,5	9,5		
Diameter occipito-bregmaticus	14	15		
Stirnhöhe (Stirnhaargrenze—Nasenwurzel)	5	5		
Gesichtslänge (Nasenwurzel—Kinn)	7	8	7,1	9,5

Neben der starken Ossifikationsverzögerung des Schädeldaches finden wir Trommelschlegelfinger und -zehen, Hyperostosen der Extremitätenknochen mit den bekannten Verdickungen und der Schwellung der Gelenke, also den Symptomenkomplex der Marieschen Erkrankung vor. Auch Spieler rechnet den Fall zur O. a. h. Bis auf die fehlende Knochenporose weisen beide Fälle eine Uebereinstimmung auf, die bemerkenswert ist. Erstaunlich bei Spielers Fall ist die Tatsache, daß der Zustand nach 16 Monaten vollkommen unverändert war.

Firth, A. C. D., bringt unter der Ueberschrift „Periostitis? Ursache — folgenden Fall zur Veröffentlichung:

„2½ Jahre altes Mädchen. Seit drei Monaten (Dezember 1930) Schwellung der Knie und Knöchel und Schmerzhaftigkeit der Glieder. Trommelschlegelfinger seit Geburt. Kein Verschluß der Stirnbeinfontanellen. Uncharakteristische Familienanamnese.

Frühere Krankheit: Pneumonie mit 2 Jahren 4 Monaten.

Allgemeinzustand: Gutes Gebiß. Schädel: vorstehendes Stirnbein. Umfang 19½ Zoll. Stirnbeinfontanelle nicht geschlossen. 3 Zoll im Transversal-, 2½ im Längsdurchmesser. Arme: deutliche Verdickung von Radius und Ulna, besonders rechts und außen. Gelenke: gut beweglich, leichte Schwellung beider Knie. Muskulatur o. B. Finger und Zehen: Endphalangen viel breiter als normal. Keine Papageienschnabelnägel. Leichte Hühnerbrust. Sonst kein wesentlicher Befund. Radiologisch erweisen sich Femur, Fibula, Radius, Ulna stark verdickt. Keine Rachitis. Die Knochen machen mehr einen auf Syphilis verdächtigen Eindruck. Serologische und Blutuntersuchung negativ."

Auch hier scheint eine O. a. h. kombiniert mit Wachstumsstörungen des Schädels vorzuliegen.

Hyman und Herrick berichten 1922 von einem 28 Monate alten Kinde mit geringer Herzverbreiterung.

Es lernte erst mit 19 Monaten gehen. Mit 22 Monaten zeigte sich eine Verbreiterung der Handgelenke (und Rosenkranz der Rippen? Die Verfasser). Diese fanden neben einer offenen Schädelfontanelle radioskopisch eine Periostitis an Speiche, Elle, Femur, Schien- und Wadenbein, an Mittelhand, Fingern mit Endgliedern, desgleichen an den Füßen. Obwohl die Röntgenbilder dagegen sprächen, möchten die Verfasser doch eine Rachitis annehmen.

Nähere Angaben und Bilder enthält der Bericht leider nicht. Wahrscheinlich liegt hier ein identischer Fall vor.

Cockayne schließlich schreibt von einem fünf Jahre acht Monate alten Kind folgendes:

„R. E., fünf Jahre acht Monate alt. Es zeigt sich ein beträchtlicher Zwischenraum zwischen den Stirnbeinhälften, zwischen diesen und den Scheitelbeinen sowie auch zwischen den beiden Scheitelbeinen. Die Knochenkanten sind leicht aufgeworfen. Die vordere, die hintere und die

seitlichen Fontanellen sind alle offen. Röntgenologisch zeigen die Knochen einheitliche und normale Struktur. Der Kopf ist wohlgeformt und von durchschnittlicher Größe (20 Zoll). Die Schlüsselbeine sind normal. Ein Knochenbruch lag früher nicht vor, die Röhrenknochen sind nicht mißbildet. Von der Nasenwurzel ab läuft eine große Vene entlang der Frontalnaht. Beim Husten keucht die rechte Lungenspitze über dem Schlüsselbein. Das Krankheitsbild ist vielleicht eine unvollständige Form einer Dysostosis cleidocranialis. Der Klavikulardefekt bei dieser Erkrankung ist sehr verschieden und manchmal nur einseitig."

Dieser Bericht paßt gut zu den mitgeteilten Schädelbeschreibungen. Leider erfahren wir nichts über die Vorgeschichte. Ist man geneigt, diesen Fall als analog anzusehen, so ließe er den Schluß zu, daß die Schädelanomalie auch isoliert vorkommt. Weitere Vergleiche lassen sich bei der geringen Zahl der Fälle und ihrer ungenauen Beschreibung vorläufig noch nicht machen.

Wenden wir uns nunmehr der **Ostéoarthropathie hypertrophiante pneumique** zu. Mit Bezug auf unseren Fall sei auf Krankheitsbild, Verlauf und Ursache der Erkrankung näher eingegangen. Crump gibt auf Grund eingehender histologischer Untersuchungen folgende Definition:

„Bei den verschiedensten, spezifisch und nichtspezifisch entzündlichen Erkrankungen der Lungen und metastatischen Gewächsen derselben, aber auch bei Erkrankungen des Herzens, der Leber und der Lymphknoten kommt es zu Veränderungen am Bewegungsapparat, die wahrscheinlich auf den Reiz eines Giftes zurückzuführen sind. Es kommt am Periost zur allgemeinen Osteophytose, an den Gelenken zur toxischen Arthritis, an den Endphalangen zu Trommelschlegelfingern. Diese drei Komponenten können einzeln für sich auftreten, alle drei vorhanden sein oder aber sich zu zweit in verschiedenster Weise verbinden.

Es handle sich um eine Osteophytose ohne mechanischen Ursprung. Die toxische Arthritis konnte er histologisch durch Rundzellenherde in der Synovialis neben Blutüberfüllung und Bindegewebsvermehrung nachweisen. Sie ergab aber makroskopisch-anatomisch ein negatives Bild. Nach seiner Ansicht sollen bei der O. a. h. auch Blutdrüsen toxisch geschädigt und atrophisch werden können.

Es ist noch zu bemerken, daß die Ostéoarthropathie hypertrophiante unter bestimmten Voraussetzungen vermutlich bei chronischer Erkrankung beliebiger Organe des Körpers aufzutreten vermag. Auch kongenitales Auftreten ist bechrieben. Davon aber später.

Krankheitsbild.

Es handelt sich bei J. W. um einen klassischen Zustand Marie-scher Erkrankung, mit ihren drei hauptsächlichen Komponenten, der allgemeinen Osteoperiostitis, den Trommelschlegelfingern und den Gelenkveränderungen.

Die Osteoperiostitis wurde bereits an Hand der Röntgenbilder beschrieben. Von ihr können fast alle Knochen des Skeletts betroffen sein, so erwähnen Sternberg und M. B. Schmidt Darmbeinschaufel und Schlüsselbein, Gouldesbrough die Kniescheibe, Högler und andere die vordere Fläche der Wirbelkörper und Querfortsätze, die Massae laterales des Kreuzbeins, die Innenseite des Mittelstücks der Rippen (vergleiche J. W.) und die Innenseite des Stirn- und Scheitelbeins, Jochbogen und Oberkiefer. Firgan das Brustbein und schließlich P. Marie den Oberkieferknochen. Nach Högler sollen die Diaphysen der Mittelhand- und Mittelfußknochen, die proximalen Fingerglieder und die Fußwurzelknochen regelmäßig betroffen sein, wogegen unser Fall spricht. Meistens findet sich eine Osteoporose, die sich auch auf die nicht unmittelbar von der Periostitis betroffenen Knochen erstrecken kann. Ueber die Porose berichten Grafe, Schneider, Firgan, Teleky. Stecklmacher konnte die Rarefikation mikroskopisch an zur Autopsie gelangten Fällen nachweisen. Saundby beschreibt (zitiert nach Schlagenhaufer) perichondrale Auflagerungen an den Knorpeln der Nase und des Ohres. Die bei J. W. beschriebenen Veränderungen an den Ohren gehören wahrscheinlich zum Krankheitsbild der O. a. h.

Die Natur der Trommelschlegelfinger ist immer noch umstritten. Manche Autoren sehen in ihnen nur die Folge chronischer Stauungszustände. Vielleicht gilt für sie das, was schon P. Marie als Erklärung für die vielfach beschriebene, allgemeine „Weichteilverdickung" der Arme und Beine annahm und von der zu sagen ist, daß sie sich nur an den von Periostitis betroffenen Extremitäten oder im Bereich von Gelenken findet. Nach P. Marie also scheine der „Volumvermehrung der Weichteile eine solche der Knochen zugrunde zu liegen. Die weichen Teile folgen dem Wachstum, aber sie scheinen eher einer Art Auseinanderdrängung zu folgen". Wir wissen, daß subunguales Osteophyt, das sich somit für die Form der Finger verantwortlich machen ließe, häufig röntgenologisch (Bamberger, Teleky, Arnold) und auch histologisch (z. B. Crump) nachgewiesen wurde. Erst Reihenuntersuchungen könnten meines Erachtens endgültig Aufklärung über die Entstehung der Trommelschlegelfinger verschaffen.

Im Bereich derartiger „Weichteilverdickungen" findet sich die Haut häufig zyanotisch verfärbt, was sich durch eine mechanisch bewirkte Zirkulationsstörung des Blutes erklären ließe. Eine solche Zynose treffen wir auch bei J. W. an. Die uhrglasförmige oder papageienschnabelartige Verkrümmung der Nägel der Trommelschlegelfinger ist häufig, findet sich aber nicht konstant, worauf besonders Epstein hinweist. Sie kommt auch isoliert vor, wovon ich mich selbst überzeugen konnte.

Die toxische Arthritis läßt sich — verständlich nach dem histologischen Befund Crumps — radiologisch nicht nachweisen. Es nimmt daher nicht wunder, wenn bisher noch kein Autor eine röntgenologische Beschreibung brachte. Doch sind Gelenkverdickungen, die wir als Oedem der Weichteile im Bereich der entzündeten Gelenke oder auch als Weichteilverdrängung auffassen können, wiederholt beschrieben (Simon, Firgan, Lewy), als Verdrängung deshalb, da nach Crump gerade an den Bänder- und Muskelansätzen im Epiphysenbereich Osteophyt besonders üppig wuchert. Manche Autoren, so Högler und Freytag, haben die „Weichteilverdickungen" auch ohne den osteophytären Prozeß vorkommend beschrieben und vermerkt, daß sie insbesondere gerne an Händen und Füßen auftreten. Wir finden die Verdickungen dann also dort, wo zahlreiche kleine Gelenke anzutreffen sind. Es ist dies eine Tatsache, auf die meines Wissens bisher noch nicht hingewiesen wurde. Krüger konnte beispielsweise in den Interphalangealgelenken alle Formen der Entzündung nachweisen. Die obengenannten Autoren folgern aus ihren Mitteilungen, daß es sich um Weichteilverdickungen sui generis handele. Der histologische Nachweis hierfür ist jedoch noch nicht erbracht. M. B. Schmidt nimmt an, daß die chronisch wirkenden Toxine einerseits eine Periostitis auszulösen vermögen, anderseits auf die Zirkulation vielleicht durch Beeinflussung der Gefäßnerven ödembildend zu wirken vermöchten. Diese Theorie hat viel Verlockendes für sich.

Daß Knochenveränderungen ohne Beteiligung der Weichteile wiederholt beschrieben wurden, ist verständlich, zumal wenn es sich um blanderverlaufende Formen der Erkrankung handelte, wo die Periostitis nur geringen Grad aufwies.

Die Ausbildung der O. a. h. soll vielfach Schmerzen bereiten. In diesem Sinne können wir die Mitteilung in der Anamnese beurteilen. Starkes Schwitzen an Händen und Füßen wurde auch in früheren Berichten öfters erwähnt.

P. Marie beschreibt bei der O. a. h. eine dorsolumbale Kyphose oder Kyphoskoliose der Wirbelsäule und sieht darin ein Unter-

scheidungsmerkmal von der Akromegalie, bei der eine Kyphose an der Hals- und Brustwirbelsäule vorkommen soll. J. W. zeigt deutlich eine Kyphose der Lendenwirbelsäule. Ich möchte aber die gelegentlich bei der O. a. h. anzutreffende Kyphose als eine Haltungsanomalie auffassen, wie sie bei länger dauernden Leiden häufig auftritt.

Ob bei J. W. Kryptorchismus oder eine toxisch bedingte Hodenatrophie (siehe C r u m p) vorliegt, läßt sich nicht sagen. Da sonst schwere toxische Erscheinungen fehlten, ist jener wahrscheinlicher.

Bei vielen Fällen von Marieschor Erkrankung ist von Infantilismus die Rede, der nach mancher Auffassung mit der O. a. h. im Zusammenhang stehen soll. Wie ein Blick auf die Röntgenbilder ergibt, sind sämtliche Knochenkerne des J. W. um einige Monate in der Entwicklung zurückgeblieben; es ist also das gesamte Knochensystem von der Entwicklungshemmung betroffen. Auch allgemeine Größe, Dentition, geistige Reife halten mit der normalen Entwicklung anfänglich nicht Schritt. Aber schon während des Klinikaufenthaltes und später auch bei dem vierjährigen Kinde zeigt sich, daß diese Entwicklungshemmung nur vorübergehender Natur und wahrscheinlich Folge der tuberkulösen Erkrankung war. Auch Gillet ist der Ansicht, daß der im Zusammenhang mit der O. a. h. öfters beschriebene Infantilismus als eine Folge der Primärerkrankung aufzufassen sei.

K o r n f e l d hat sich mit der „Beeinflussung von Wachstum und Entwicklung durch Tuberkulose" beschäftigt. Er kommt zu dem Schluß, daß in bestimmten Fällen die Tuberkulose einen Einfluß auf die Gesamtentwicklung ausübt, von dem nicht sicher zu sagen sei, ob er spezifisch also für die Tuberkulose charakteristisch sei oder ob es sich um allgemeine Krankheitswirkungen handele. Kornfeld hält den unspezifischen Wirkungsmechanismus für wahrscheinlich. Nach Aufteilung der Kindertuberkulose in ihre verschiedenen Formen zeigt er auf Grund statistischen Materials deren im übrigen durchaus nicht einheitliche Einwirkung auf das Längenwachstum auf. Danach kommt es bei der Bronchialdrüsentuberkulose zu sehr geringer, bei der Skrofulose und den mit ihr zu einer Gruppe zusammengefaßten Fällen von rezidivierender Conjunctivitis eczematosa zu stärkerer und bei der intestinalen Form der Tuberkulose zu stärkster Wachstumshemmung. Weiter wird ausgeführt, daß über das Ob und Wie des Ausgleichs dieser Verzögerung erst noch Klarheit geschaffen werden muß. Das bisher ausschließlich studierte Längenwachstum zeigt nach dem Abklingen des akuten Stadiums der Tuberkulose später oft eher eine Beschleunigung.

Die Entwicklungshemmung des J. W. ist bei seiner Einreihung in eine der aufgeführten Formen begründet. Der Grad der Ossifi-

kationsverzögerung entspricht dabei der allgemeinen Entwicklungshemmung. Am Schädel jedoch ist der Ossifikationsprozeß weit stärker gehemmt, mit den sonstigen Verhältnissen am Skeletsystem daher nicht identisch und sicherlich von besonderen Ursachen abhängig.

Verlauf.

Die Osteophytose und somit die Weichteilverdickungen sind der Rückbildung teilweise oder vollständig fähig, wofür zahlreiche Angaben (Gillet, Morizard, Moussons, Locke und andere) vorliegen. Auch im Falle J. W. treffen wir die Rückbildung der Osteophytose an. Ebenso sind die Trommelschlegelfinger der Rückbildung fähig. Mehrere Autoren haben dies beobachtet. Locke und Orillard wiesen darauf hin, daß sich bei Exazerbation des Grundleidens eine Zunahme der O. a. h. zeigte. Ueber die Inkubationszeit, bei der O. a. h. der Zeit des Beginns des wirkenden Agens bis zum Sichtbarwerden der Erscheinungen, werden stark differierende Angaben gemacht. Sie schwanken zwischen acht Tagen (Saundby) und 20 Jahren (Fraentzel). Bei J. W. kann die Inkubationszeit zwischen 1—8 Monaten betragen haben. Von einer Prognose der O. a. h. kann man nicht reden, da wir sie nur als Syndrom bei bestimmten Leiden ansehen können. Jedenfalls zeigt die O. a. h. keine nennenswerte Beeinflussung des Verlaufs der sie auslösenden Grundleiden.

Ursache.

Die allgemeine Ansicht besteht zu Recht, daß Toxine insbesondere bei längerer Wirkungsdauer als die auslösende Ursache der O. a. h. anzusehen sind. Vorwiegend wird die O. a. h. bei Erkrankungen der Lunge, des Herzens und der Leber beobachtet. Das ist erklärlich, weil Erkrankungen der Lunge mehr als andere Organe des menschlichen Körpers einen chronischen Verlauf haben können. Eine Hilustuberkulose, jedenfalls aber die tuberkulöse Infektion, möchte ich als auslösende Ursache der O. a. h. bei J. W. ansehen. Wie wiederholt versucht wurde, läßt sich eine schärfere Abgrenzung oder gar Lokalisierung der ursächlichen Erkrankungen, beispielsweise auf die Lunge, nicht durchführen. So ist die O. a. h. auch beschrieben bei Erkrankungen des Verdauungstraktes, der Nieren und der Harnwege (Bamberger).

Es ist nötig, sich hier mit der Rachitis näher zu befassen, da sie von zahlreichen Autoren für die Entstehung der O. a. h. verantwortlich gemacht wird. Hyman und Herrick, Swoboda, Teleky, Thompson und andere berichten über Fälle mit O. a. h., der eine Rachitis vorausgegangen war und beschuldigen diese als

auslösende Ursache. Das häufige Vorkommen der Rachitis bei der O. a. h. ist immerhin auffallend. Ich halte es aber für möglich, daß es sich bei dem einen oder anderen Fall nicht um Rachitis, sondern um eine Schädelanomalie wie bei J. W. handelte, zumal das Osteophyt der O. a. h. mit einem rachitischen bei der Palpation verwechselt werden kann. Simon berichtet über neun Geschwister, von denen drei Rachitis, mehrere andere ein O. a. h. gehabt haben. Er erblickt in dem familiären Vorkommen beider Leiden den gemeinsamen Ausdruck einer Heredodegeneration. Ich halte Simons Schlußfolgerung für naheliegender als die Ansicht, daß die Rachitis die Ursache der O. a. h. sei, weil bei dieser ja gerade die Disposition, also die Bereitschaft zu Ossifikationsstörungen, eine Rolle spielt.

Wimberger beschreibt als radioskopisch noch erkennbare Folgen ausgeheilter Rachitis:

1. Allgemeine Kalkarmut, so besonders auch der Epiphysenkerne,
2. Einbiegung der Extremitäten zueinander,
3. Vergröberung der Diaphysenstruktur,
4. Lamellierung der Kortikalis,
5. Fehlen einer deutlichen epiphysären Begrenzung.

Allgemeine Kalkarmut und die damit in Zusammenhang stehende Vergröberung der Diaphysenstruktur haben sich auch in unserem Falle nachweisen lassen, auch X-Beine finden sich, aber die Epiphysen, die doch bei der Rachitis ein so überaus typisches, eindrucksvolles Bild noch lange nach der Ausheilung darbieten, finden wir bei dem 20 Monate alten Kind intakt. Die bei J. W. gestellte Diagnose Rachitis war daher irrig.

Viele Autoren nehmen an, daß die Ausbildung der Symptome der O. a. h. durch neuritische Prozesse (Högler, Berendt und andere) oder gar zentralnervöse Störungen (beispielsweise Sauerbruch nimmt solche in der Lunge an) hervorgerufen sei, diese durch die Toxinwirkung, jene durch die Nerven und Ganglien irritierende, raumbeengende Prozesse im Thorax. Letztere Annahmen bedürfen noch der Bestätigung. Einseitige Trommelschlegelfinger infolge Aneurysma des Aortenbogens oder der Arteria anonyma oder subclavia derselben Seite (Högler erwähnt elf Fälle), wodurch ein Druck auf den Plexus brachialis ausgeübt werden soll, sind nicht beweisend, da in diesen Fällen, abgesehen von der einseitigen Ausbildung, bisher nur Weichteilveränderungen nachgewiesen wurden (siehe auch Lewy). Auch innersekretorische Störungen werden verantwortlich gemacht, so von Firgan, die sich unverständlicherweise gegen eine Trennung der Akromegalie von der O. a. h. wendet. In mehreren Fällen soll ein Grundleiden gefehlt haben.

Man legt sich mit Recht die Frage vor, wieso bei der Häufigkeit der zahlreichen Grundkrankheiten das Syndrom so selten ist. Simon nimmt eine innere Anlage an. Auch Högler und Stecklmacher erwähnen die Disposition. Lewy zitiert zwei von Curschmann referierte Fälle mit kongenitalen Trommelschlegelfingern und zwei Geschwister mit O. a. h., die Lemeier beschrieben hat. Er beschreibt selbst ein 17jähriges Mädchen mit Verdickungen der Endglieder der Finger und Zehen seit Geburt, wofür er die konstitutionelle Anlage verantwortlich macht. Familiäre Fälle mit Trommelschlegelfingern werden ferner von Epstein und Ortner erwähnt*). Aschner und Engelmann sagen zusammenfassend:

„An der konstitutionellen Disposition zu den verschiedenen Formen der Pierre Marieschen Krankheit kann also kein Zweifel bestehen. Schwieriger zu entscheiden ist die Frage, inwieweit es sich dabei um eine autochthone Anomalie des Skelettsystems, inwieweit um neurotrophische Einflüsse handelt. Daß letztere von Bedeutung sein können, unterliegt keinem Zweifel, da die Entstehung von Trommelschlegelfingern als Folge neuritischer Prozesse nachgewiesen ist (vgl. z. B. Klauser). Doch dürften sie in anderen Fällen vor allem bei den kongenitalen, welche sonst keine nervösen Störungen aufweisen, eine untergeordnete Rolle spielen. Dafür sprechen auch die Beobachtungen Legrains, welcher das Mariesche Syndrom bei sonst völlig gesunden Eingeborenen in manchen Bezirken der Sahara häufig fand."

Schlußfolgerung.

Wir wissen nunmehr, daß die Ostéoarthropathie hypertrophiante stets konstitutionell bedingt ist, möge sie nun bei Geburt oder später ausgelöst durch bestimmte Erkrankungen erst in Erscheinung treten. Bei ihrer Seltenheit ist es sehr auffallend, daß sie sich in mehreren Fällen gleichzeitig mit einer über Jahre sich erstreckenden Verzögerung der Ossifikation des Schädeldachs vergesellschaftet fand. Da beide Prozesse sich am Skelettsystem abspielen, wofür das Mesenchym der Mutterboden ist, so können wir sowohl für die O. a. h. als auch die Ossifikationsverzögerung am Schädeldach eine endogene, mesenchymale Schädigung annehmen, die wenn nicht dasselbe Gen, so wenigstens einen für beide Erkrankungen korrelierenden Genkomplex betreffen muß. **Bei der beschriebenen Ossifikationshemmung des Schädels, die vorwiegend, vielleicht ausschließlich seinen bindegewebig präformierten Anteil betrifft, handelt es sich daher um ein eigenes (gleichfalls), konstitutionell bedingtes Krankheitsbild, das als Dysostosis cranialis eine eigene Bezeichnung verdient.** Wie bereits ausgeführt wurde, konnte die allgemeine Wachstumshemmung und die

*) Siehe auch Wolfsohn, Oehme, Recklinghausen (zitiert nach Firgan).

mit ihr einhergehende Ossifikationshemmung durch die Wirkung der Tuberkulose gut erklärt werden. Diese kann aber für die Persistenz der Schädelfontanellen nicht verantwortlich gemacht werden, da sie sich noch zu einem Zeitpunkt nachweisen läßt, wo die klinisch inaktive Tuberkulose sicher keinen nennenswerten Einfluß auf den Gesamtorganismus mehr ausübte. Außer über die mangelnde Bereitschaft zur Verknöcherung und wahrscheinlich auch bestimmte Beziehungen zur O. a. h. läßt sich über die Dysostosis cranialis somit vorläufig nichts Näheres aussagen.

Besteht, wie schon erwähnt, ein merkwürdiger Kontrast bei der O. a. h. in der üppigen Periostitis einerseits und der Knochenporose anderseits, so läßt sich der starke Osteophytanbau bei der O. a. h. mit der ungenügenden Ossifizierung bei der Dysostosis cranialis auch nicht in Einklang bringen. Offenbar liegen hier sehr komplizierte Verhältnisse und Zusammenhänge vor.

Im Rahmen dieser Arbeit interessiert es schließlich, ob die O. a. h. bei Kindern einen anderen Verlauf nimmt als bei Erwachsenen, ob die Ursachen andere und nach dem Häufigkeitsverhältnis verschieden sind. Nach Thompson werden Männer häufiger befallen als Frauen, und zwar im Verhältnis 86 : 14. Bevorzugt sei das mittlere Lebensalter. Thompson gibt folgende Häufigkeitsskala nach Lebensaltern:

1.	Jahrzehnt	5%
2.	„	15%
3.	„	23%
4.	„	32,8%
5.	„	15%
6.	„	6,5%
7.	„	3%

Man ersieht daraus, daß das Leiden bei Kindern verhältnismäßig selten ist.

Im folgenden habe ich versucht, eine möglichst lückenlose Registrierung der veröffentlichten Kinderfälle wiederzugeben, und zwar der, bei denen ich eine O. a. h. als wahrscheinlich annehmen konnte.

Zusammenstellung der Kinderfälle unter Berücksichtigung des Schemas nach Thompson.

Autor u. Datum	Alter u. Geschl.		Inkubation	Tbc.	Primärerkrankung	O. a. h.	Bemerkungen
1. Bamberger 1890	7 J.	m.	—	+	kongen. Pulmonalstenose, chron. Lungentbc.	Tro. schle. fi. Periostitis a. d. unt. Extremitäten	
2. Moussons 1890	14 J.	f.	gleichzeitig	+	Empyem m. Durchbruch, Lungentbc.	Tro. schle. fi.	Tro. schle. fi. änderten sich mit dem Empyem
3. Gillet 1892	13 J.	m.	—	—	Lungenempyem	Tro. schle. fi. Periostitis am li. Arm	f. s. Alter zu klein, Albuminurie
4. Gillet 1892	7 J.	f.	4 Mo. n. Bronchitis	+	Bronchitis und Pleuritis 1 J. Konsek. Empyem Diarrhöe und Lungentbc.	typ. Tro. schle. fi.	Zurückgehen d. Tro. schle. fi. bei Besserung des Grundleidens
5. Thorburn 1893	4 J.	m.	—	—	Mitralstenose	typ. Tro. schle. fi.	Keine Lungenerkrankung
6. Whitman 1893	8 J.	f.	—	+	m. 2 J. Karies 10. BW. m. Senkungsabszeß	Tro. schle. fi. Periostitis an U'armen, U'schenkeln, Knöcheln	
7. Field 1893	2 J.	m.	—	—	Bronchitis m. 1 J.	Nägel gekrümmt typ. Periostitis	Fall unklar
8. Marfan 1893	Kind	—	—	—	Pyelonephritis, Zystitis, anschl. Typhus	Tro. schle. fi.	Im Urin Bact. coli com.
9. Moizard 1893	5 J.	f.	2 Mo.	—	Lungenentzündung Konsekutiv Empyem (1 J.)	Tro. schle. fi.	Besserung d. Tro. schle. fi. bei Heilung d. Empyems

	Autor u. Datum	Alter u. Geschl.	Inkubation	Tbc.	Primärerkrankung	O. a. h.	Bemerkungen
10.	Gilbert u. Fournier 1895	13 J. —	—	—	hypertr. Leberzirrhose und Diarrhöe (7 J.)	typ. Periostitis a. d. unt. Extremitäten	
11.	Gilbert u. Fournier 1895	13 J. —	—	—	hypertr. Leberzirrhose (2 J.) u. Diarrhöe	geringe, aber typ. Periostitis	
12.	Taylor 1895	2 J. m.	—	—	hypertr. Leberzirrhose und Diarrhöe	Tro. schle. fi.	
13.	Davis 1895	4½ J. m.	1 J.	?	Lungenentzündg. mit 1 J., darnach chron. Empyem u. Bronchitis	typisch	
14.	Lockwood 1897	10 J. f.	—	+	Ruhende Wirbelkaries (Krepitation in d. Tiefe Tbc.?)	typische Periostitis bes. an den Diaphysen	
15.	Dennig 1901	9 J. m.	11 Mo.	—	Rheumarthritis und Mitralinsuffizienz	typ. Tro. schle. fi. Periostitis an den langen Röhrenknochen	
16.	Comby 1905	6 J. m.	3 Mo.	—	eitr. Pneumonie u. Pleuritis	Tro. schle. fi.	Tro. schle. fi. bildeten sich bei Heilung zurück
17.	Comby 1905	5 J. f.	3 Wo.	—	Pneumo- und Streptokokken-Pneumonie u, Pleuritis	Tro. schle. fi.	Tro. schle. fi. bildeten sich bei Heilung zurück
18.	Miller 1905	8 J. f.	Mindest. 1 Jahr	?	chron. eitr. Bronchitis	Tro. schle. fi. Periostitis nur a. d. Endphalangen v. Händen u. Füßen	Mißbildg. seit Geburt (?), bei Aufnahme Kyphose d. B.W.S. Rachitis (!)

19.	Hall 1905	14 J.	m.	2 J.	—	Sarkom am r. Knie (1901)	Tro. schle. fi. Periostitis a. Armen, Ellbögen, lk. Knie u. Knöchel	n. 3 J. Exitus inf. Metastasen d. Lunge. Nach Rö.-Bildern typ. O. a. h.
20.	Spieler 1905	3 J.	m.	ca. 4 Mo.	–	11.—20. L. M. Anfälle m. Temp.-Steigerung	typ. Tro. schle. fi. Periostitis an Armen u. Beinen	neben der O. a. h. Dysostosis cleidocranialis
21.	Shaw u. Cooper 1907	21 J. (11 J.)	f.	11 J.	—	congenit. Vitium cordis	Tro. schle. fi. Periostitis an U'armen, U'schenkeln, Händen u. Füßen	
22.	Alexander Fall III 1907	17 J.	m.	?	?	Bronchiektasen seit 5. L.J.	starke Tro. schle. fi. Periostitis an U'armen, U'schenkeln, Sprung- u. Ellbogengelenken	
23.	Fragale 1913	4 J.	—	17 Mo.	—	Diplo- u. Streptokokken-Pneumonie m. Bronchiektasen u. Pleuritis	Tro. schle. fi. Periostitis a. Fingern u. Zehen	gestorben an Hirnabszeß
24.	Gilmour 1914	9 J.	f.	?	+	? (Tbc positiv)	alle charakt. Symptome	O. a. h. seit 7. L.J. gest. an Meningitis-tbc. m. 9 J.
25.	Heihsen 1921	12 J.	m.	1 J.	—	8 J. besteh. Fistel n. Rippenresektion weg. metapneum. Empyems	Tro. schle. fi. Periostitis an sämtl. dist. Enden d. Extremitäten	O. a. h. 1 J. nach Rippenresektion

Autor u. Datum	Alter u. Geschl.	Inkubation	Tbc.	Primärerkrankung	O. a. h.	Bemerkungen
26. Hymann u. Herrick 1922	28 Mc.	?	—	geringe Herzverbreiterung	Periostitis an Femur, Schien- u. Wadenbein, Händen u. Füßen	m. 22 Mo. Verbreiterung d. Handgelenke. Dysostosis cranialis (?)
27. Schippers 1929	3 J. f.	3½ Mo.	—	Bronchopneumonie v. 5 Mo. Dauer	Periostitis an Metakarpalia 2—4	Periostitis klingt m. Heilung ab
28. Firth 1931	2½ J. f.	2 Mo.?	—	Pneumonie m. 2 J. 4 Mo. (?)	Tro. schle. fi. seit Geburt (!) Periostitis an U'armen u. U'schenkeln	
29. Palugyay 1934	13 J. m.	24 (31) Mo.	—	traumat. Oberschenkelabszeß n. 7½ Mo., hier Osteochondrosarkom, nach 31 Mo. Mediastinaldrüsen	Tro. schle. fi. Periostitis an lk. Femur und beiden Ellen	
30. J. W. 1935	20 Mo. m.	1—8 Mo.	+	Hilustbc.	typisch	Dysostosis cranialis
Ferner nach Zitaten:						
31. Mettenheimer	3 J. f.	—	—	verschleppte Pneumonie u. Pleuraexsudat	Tro. schle. fi.	
32. Hochsinger	11 Mo. —	?	?	kongenit. Blausucht	Tro. schle. fi.	Transposition d. Arterien. Aorta nur rudimentär

Bei den hier aufgeführten 32 Fällen können wir mit einiger Sicherheit die O. a. h. annehmen. Als Primärerkrankung wird Organtuberkulose viermal (unter Einreihung der Fälle Whitmann und Gilmour) angegeben, wobei im Fall J. W. wahrscheinlich eine Hilustuberkulose vorlag. In sechs aller Fälle wurde die Tuberkulose, wenn nicht als Primärerkrankung, so doch als begleitendes Leiden nachgewiesen, in zwei weiteren mit der Möglichkeit gerechnet; in fünf Fällen wurde eine hypertrophische Leberzirrhose, in 16 Fällen eine unspezifische Erkrankung der Lunge, beziehungsweise des Rippenfells unter Einrechnung der Fälle von Palugyay, Field und Hall, und wenn man die Fälle von Moussons und Gillet (7 Jahre) als nicht spezifisch auffassen möchte, in sechs Fällen ein Herzleiden unter Einrechnung des Falles Dennig, in Marfans Fall eine Pyelonephritis und Zystitis, angegeben. Im Falle Spieler beschränkt sich die Diagnose auf Vermutungen.

In der Hälfte aller Fälle läßt sich demnach — ungerechnet die spezifischen Erkrankungen — eine Lungenerkrankung nachweisen. In etwa einem Viertel der Fälle lag eine Tuberkulose vor. Auf die Häufigkeit von Lungenerkrankungen bei Kindern in diesem Zusammenhang macht schon Thompson aufmerksam. Die Zeiten der Inkubation sind, soweit angegeben, kurz, was mit der feinen Reaktibilität des noch jungen Gewebes in Zusammenhang stehen dürfte. So ist es auch erklärlich, daß gerade bei Kindern beim Abklingen der Grundkrankheit die O. a. h. rasch abnimmt oder ausheilt. Bei 25 Fällen waren 14 Knaben von der O. a. h. betroffen.

Die Ursache der O. a. h. bei Kindern ist anscheinend so vielgestaltig wie bei den Erwachsenen, auffallend häufig werden Leberzirrhosen genannt.

Zum Schluß sei es mir gestattet, dem Herrn Dozenten Dr. med. habil. G. Weber verbindlichst zu danken für die gütige Uebernahme des Referates.

Literatur

Alamartine H.: Ostéoarthropathie hypertr. pn. d'origine tuberculeuse. Revue de Chirurgie. Bd. 35, S. 992. 1907.

Alexander F.: Hypertrophic pulm. osteoarthropathy St. Bartholomews Hospital Reports. Bd. 42, S. 41. 1907.

Bamberger: Referat. Wiener Klin. Wochenschrift Nr. 11, S. 226. 1889.

Bauer J.: Die Konstitutionelle Disposition zu inneren Krankheiten. Berlin. Springer. 1924. S. 211 und S. 349.

Becker J.: Röntgendiagnostik und Strahlentherapie i. d. Kinderheilkunde. Berlin. Springer. 1931.

Bernhardt M.: Ueber Vorkommen und Aetiologie einseitiger Trommelschlegelfinger. Berlin. Klin. Wochenschr. Nr. 12, S. 343. 1906.

Beuttenmüller H.: Toxigene Osteoperiostitis ossificans b. chron. Ikterus. Berl. Klin. Wochenschr. Band 21, S. 1001. 1908.

Braun: Ueber Trommelschlegelfinger. Mediz. Klinik Nr. 1. 1918.

Brooks H.: A Discussion of the Pathogenesis of Pulm. O. a. with a report of 4 cases. New York Med. Journ., Band 96, S. 1213. 1911.

Butler E. F.: Hypertr. Pulm. O. a. Following lung abszess. Journ. A. M. A., Band 75, S. 233.

Chrysopathes J.: Beitrag zu den hyperplast. Osteopathien, resp. Ostéoarthropathien. Zeitschr. f. Orthopädische Chirurgie. Bd. 20, S. 406. 1908.

Cockayne E. A.: Case of Defective Ossifikation of Skull. Proceedings of the Royal Society of Medicine. Band 15. Nr. 7, S. 12. 1921—22. Ref. Zentralbl. f. Kinderheilkunde. Bd. 13, S. 343. 1923.

Cohn M.: Ein Fall von Dysostosis cleidocranialis. Fortschritte auf dem Geb. der Röntgenstr. Bd. 43, S. 363. 1931.

Comby J.: Ostéo-arthropathie hypertr. pn. Traitè des maladies de l'enfance. Bd. 4, S. 770.

Compere E. L.: Adams M. E.: Compere C. L.: Generalized hypertr. pulm. O. a. Surgery, Gynecology a. obstotrics. Bd. 61, S. 312. 1935.

Crump.: Histologie der allg. Osteophytose. Virchows Archiv 271, S. 476 1929.

Cure.: A case of Hypertr. Pulm. O. a. British. med. Journ. Bd. 1, S. 1370. 1903.

Davis: Hypertr. Pulm. O. a. a. Acromegaly Journ. of the Am. Med. Assoc. Bd. 24, S. 845. 1895.

Dennig A.: Ueber trommelschlegelartige Veränderungen an den Fingern und Zehen. Münchner Med. Wochenschr. Bd. 10, S. 380. 1901.

Epstein: Zur klin. Geschichte u. Bedeutung der Trommelschlegelfinger. Deutsches Archiv f. Klin. Medizin. Bd. 89, S. 67. 1907.

— Familiäres Vorkommen von Verdickung d. Endphalangen (Trommelschlegelfinger). Mediz. Klinik. Nr. 52, S. 3141. Oktober 1920.

Engel und Schall: Handbuch der Röntgendiagnostik und Therapie im Kindesalter. Leipzig 1933.

Falta W.: Referiert i. d. Wien. Mediz. Gesellschaft einen Fall v. hypertr. Arthropathie. Münchner Med. Wochenschr. Nr. 9, S. 288. 1917.

Firgan L.: Zur Kenntnis d. chron. Ostéoarthropathie hypertr. pn. mit bes. Berücksichtigung eines Falles. Fortschritte auf d. Gebiete d. Röntgenstrahlen. Bd. 30, S. 506.

Firth A. C. D.: Periostitis? Cause Proceedings of the Royal Society of Medicine. Bd. 24, S. 1348. 1931.

Fraenkel: Ueber allg. Periostitis hyperplastica. Fortschritte a. d. Gebiete der Röntgenstrahlen. Bd. 25, S. 401.

Frangenheim P.: Die Krankheiten d. Knochensystems i. Kindesalter. Verlag Ferd. Enke, Stuttgart 1913.

Gerhardt: Berlin. Klin. Wochenschr. S. 1183. 1890.

Gilbert und Fournier: La cirrhose hypertr. avec ictère chez l'enfant. Revue mens. des mal. de l'enfance. S. 309. 1895.

Gilmour: Ref. Reiche im Zentralbl. f. Inn. Med. Bd. 35, S. 977. 1914.

Hall D. G.: Hypertr. Pulm. O. a. with an account of two cases. The Edinburgh Med. Journal, Bd. 60, S. 148. 1905.

Heihsen F.: Zur Kenntnis d. allg. Periostitis hyperpl. des Kindesalters. Fortschr. auf d. Geb. der Röntgenstr. Bd. 28, S. 239. 1921.

Herrmann C.: A case of second. hypertr. O. a. in a girl, 11 y. old. Amer. Journal of children, April 1916.

— Archiv of Pediatrics. Bd. 32, S. 760. 1915.

Heß: Ref. üb. einen Fall v. Ostéoarthropathie pn. Münch. Med. Wochenschrift, S. 1901. 1901.

Hochsinger: Ein Fall v. Trommelschlegelfinger bei einem 2jähr. Kinde. Schmidts Jahrbuch. Bd. 277, S. 70.

Högler: Ueber Akropachie. Wiener Archiv f. inn. Med. Bd. 1, S. 35.

Hoffmann V.: Ein Beitrag zur Kenntn. d. Ostéoarthr. hypertr. pn. Deutsches Archiv f. Klin. Med. Bd. 130, S. 201.

Holthusen H.: Ueber einige Besonderheiten d. Ostéoarthr. bei Heranwachsenden. Zieglers Beitr. zur Path. Anat. und zur Allg. Path. Bd. 77, S. 318. 1927.

Hultkrantz W.: Ueber Dysostosis cleidocranialis, Zeitschr. f. Morphologie u. Antrop. Bd. 11, S. 385. 1908.

Hyman und Herrick: Chron. Ostéoarthr. The Journ. Bd. 78, Nr. 14, S. 1043. 1922.

Klinke: Dysostosis cleidocranialis. Arch. f. Kinderh. Bd. 91, S. 46. 1930.

Klotzer J.: Zur Kasuistik, Wesen u. Genese d. Osteoarthr. hypertr. pn. Dissertation 1908.

Kleinberg: Secondary Pulm. Hypertr. Osteoarthr. Report of a case. Journ. of the Am. Med. Ass. Bd. 76, S. 435. 1921.

Kornfeld W.: Beeinflussung v. Wachstum u. Entwicklg. dch. Tbc. Handbuch d. Kindertuberkulose. Bd. 2, S. 1475. 1930.

Krüger: Münchner Med. Wochenschr. 1905, S. 1706.

Lewy: Beitr. z. Kenntnis d. kongenit. Trommelschlegelfi. Med. Klin. Nr. 28, S. 845. 1921.

Lippmann A.: Ueber einen interess. Röntgenbef. b. Trommelschlegelfi. Fortschritte a. d. Geb. d. Röntgenstr. Bd. 20, S. 402. 1913.

Marie P.: De l'ostéo-arthropathie hypertr. pn. Rev. d. Med. 1890, S. 1.

Marfan: Progrès méd., Paris 1893, S. 384.

Möbius: Zur Lehre v. d. Ostéoarthr. hypertr. pn. Münchner Med. Wochenschrift Nr. 22, S. 399. 1892.

Moizard: Bullet et Mém. Soc. méd. d. hôp. de Paris, S. 359. 1893.

Miller D. J. M.: A case of Pulm. Osteoarthr. limited to the terminal phalanges in a child; with a brief consideration of the relation Osteoarthr. and lung disease. Arch. of Pediat. Bd. 22, Nr. 3, S. 161. 1905.

Oehme C.: Familiäre, akromegalieähnl. Erkrankg. bes. d. Skeletts. Deutsche Med. Wochenschr., Nr. 8. 1919. Ref. Zentralbl. f. Inn. Med. Bd. 40, S. 908. 1919.

Palugyay J.: Zur Aetiologie u. Röntgendiagnose d. Knochensarkome nebst einem Beitr. z. Osteoarthr. hypertr. pn. Fortschr. a. d. Geb. d. Röntgenstr. Bd. 50, S. 107. 1934.

Peter K., Wetzel G., Heiderich F.: Handbuch d. Anatomie d. Kindes. Verlag Bergmann, München 1931.

Poynton F. J.: Cleido-cranial Dysostosis. Proceedings of The Royal Society of Med. Okt. 1908.

Raubitschek: Zur Kenntnis d. Dysostosis cleidocranialis. Zieglers Beitr. z. Pathol. Anat. u. allg. Pathol. Bd. 61.

Rijkmanns: Bijdrage tot de Kennis van de Akropachie. Dissertation 1928.

Rotsch and Dunn: A case of Pulm. Osteoarthr. Arch. of Pediatr. Bd. 20, Nr. 10.

Schippers: Eine seltene Komplikation b. Bronchopneumonie. Monatschr. f. Kinderheilk. Bd. 45, S. 131.

Schittenhelm A.: Ein Beitr. z. Lehre v. d. Ostéoarthr. hypertr. Marie's. Berl. Klin. Wochenschr. Nr. 12. S. 254. 1912.

Schmidt G.: Zit. in Sauerbruch Chirurg. d. Brustorgane. Berlin. Springer. 1928. S. 825.

Shaw and Cooper: Pulm. Hypertr. Osteoarthr. occuring in a case of kongenit. heart desease. The Lancet. Bd. 1, S. 880. 1907.

Siegert F.: Atlas der norm. Ossifikation d. menschl. Hand. Georg Thieme Verlag Leipzig 1935.

Simons: Familiäre Trommelschlegelbildung und Knochenhypertrophie. Deutsche Zeitschr. d. Nervenheilkunde. Bd. 59, S. 301. 1928.

Spieler F.: Ueber eine eigenartige Osteopathie im Kindesalter. Zeitschr. f. Heilkunde. Bd. 26, S. 206. 1905.

Steckelmacher S.: Ein Beitr. zur Kenntnis zur hyperplastisch-porotichen Osteoperiostitis. Deutsch. Archiv f. Klin. Med. Bd. 130, S. 243. 1919.

Swoboda: Das Vorkommen d. Trommelschlegelfi. im frühen Kindesalter. Münchner Med. Wochenschr. Nr. 11, S. 503. 1904.

Teleky: Beiträge zur Osteoarthr. pn. hypertr. Wiener Klin. Wochenschr. 1897. S. 43.

Thayer W. S.: Hypertr. Pulm. Osteoarthr. and Akromegaly. The New York Med. Journ. Bd. 63, Nr. 1. 1896.

Thompson H.: Hypertr. Pulm. Osteoarthr. Medico-chirurg. Transaction. Bd. 87, S. 85. 1904.

Vas J.: Ueber die Osteoarthropathie hypertr. Virchows Archiv f. path. Anat. u. Phys. u. f. Kl. Med. Bd. 213, S. 537.

Weißenberg-Michaelis: Entwicklungsgeschichte d. Menschen. Georg Thieme-Verlag Leipzig, 11. Auflage.

Wimberger: Klinisch-radiologische Diagnostik v. Rachitis, Skorbut und Lues kongenita im Kindesalter. Ergebn. d. Inneren Med. u. Kinderheilkunde. Bd. 28, S. 264. 1925.

Whitman: Ostéoarthropathie hypertr. pn. Referat. Arch. of Ped. Bd. 16, S. 285. 1899.

Wolfson G.: Ueber Ostéoarthr. hypertr. Berlin. Klin. Wochenschr. Bd. 23, S. 1031. 1911.

Lebenslauf

Ich wurde am 20. Dezember 1909 als Sohn der Eheleute Franz und Julie Roesch in München geboren, besuchte hier die Volksschule, dann Gymnasium und Realgymnasium und legte im März 1929 am Neuen Realgymnasium in München die Mittelschulreifeprüfung ab. Anschließend widmete ich mich an der Universität München dem Studium der Medizin. Im April 1932 bestand ich vor dem Prüfungsausschuß in München die ärztliche Vorprüfung, im Februar 1935 die ärztliche Prüfung. Im April 1932 trat ich der SA. und der NSDAP. bei. Als Medizinalpraktikant war ich sechs Monate an der Universitätskinderklinik in München und sechs Monate an der Chir. Abteilung des Städtischen Krankenhauses Pforzheim tätig. Hier war ich zwei Jahre lang Assistenzarzt. Seit 1. Januar 1938 betätige ich mich als Vertrauensarzt beim Vertrauensärztlichen Dienst der Landesversicherungsanstalt Baden, Abteilung Krankenversicherung. In der Zeit vom 16. November 1936 bis 23. Januar 1937 nahm ich freiwillig beim 15. (E) I.R. 34 in Heilbronn an einem militärischen Lehrgang teil.